

入厩日	2009年9月4日		月 日	病 歴
馴致開始日	2009年9月30日		09年	右後球節部OCDを確認 開腹手術を実施(小腸捻転)
測 尺	12月末日 → 4月15日		購買時	
体 高	156.0	158.0	10年	
胸 囲	175.5	181.0	3月12日	
管 囲	19.3	19.5		
体 重	468	489	馬装具	
ゲート	目標クリア		装 蹄	
悪 癖			その他	

育成場からのコメント

3月12日に小腸捻転を発症し、開腹手術を実施しました。腸管のダメージは少なく、切除はせず整復のみ実施しました。手術切開創は小さく(15cm)、良好に回復、術後18日で騎乗を再開しました。経過は順調ですが、BUセールは欠場することとし、無理せずじっくり調教を進めています。

最近の調教概況

欠 場

(6月8日のひだかトレーニングセールへの上場を目指し、調整中です。)

MC 3921180000 2685

個体情報の見方については、2～6ページをご覧ください。装鞍所内の情報開示室にて担当者にお尋ね下さい。

購買時

525 万円(税込)

騎乗供覧タイム

.

.

検査項目	実施日	LH	DDSP	AE	ELE	その他
ノド (内視鏡)	11月6日	1	0	0	0	
	3月15日	1	0	1	0	
	特記事項					

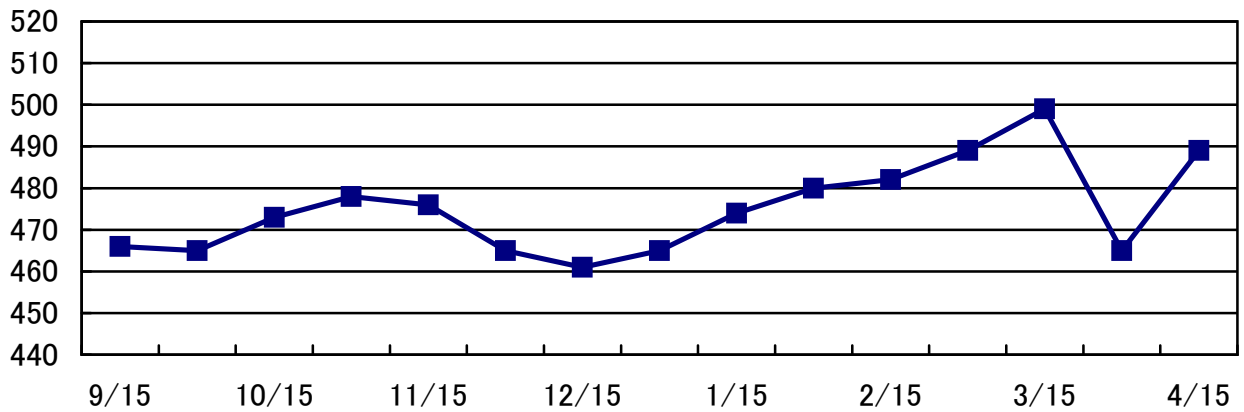
検査項目	検査内容	実施日	検査肢	評価
屈腱 (エコー)	定期検査	3月23日	両前肢	異常なし
	特記事項			

化骨評価	A
(検査時: 25か月齢)	



種子骨評価	左(外/内)	右(内/外)
前肢	1 / 1	1 / 0

体重の推移



日高育成牧場