

入厩日	2009年9月2日		月 日	病 歴
馴致開始日	2009年10月21日		10年 3月23日 3月25日	左前管骨々膜炎(既往・X線写真あり) 右前内側管骨瘤(既往・X線写真あり)
測 尺	12月末日 → 4月15日			
体 高	152.0	153.0		
胸 囲	171.0	173.0		
管 囲	18.5	18.7		
体 重	439	452		
ゲート	目標クリア		馬装具	
悪 癖			装 蹄	
			その他	

育成場からのコメント

父はダービー、JCを勝利し、クラシック馬を含む多くの活躍馬を輩出。2勝をあげた母は、種牡馬アジュディケーティングもいる煌やかな一族の出身。本馬はややつまったコンパクトな体型をしているが、悍性はピリツとしたいいものを持っている。気持ちを前面に出してまじめに走る。

最近の調教概況

* 印: 屋内坂路馬場を使用、または併用

月日	3/22	3/23	3/24	3/25	3/26	3/27
駈歩(m)	2400	*2000	2400	3200	*2000	2400
タイム		15.0-14.9			15.3-14.8	
月日	3/29	3/30	3/31	4/1	4/2	4/3
駈歩(m)	2400	*2000	1200	2400	2200	2400
タイム		15.2-14.6			17.0-15.4	
月日	4/5	4/6	4/7	4/8	4/9	4/10
駈歩(m)	1400	2400	2000	2400	1400	3200
タイム			16.6-13.4			
月日	4/11	4/12	4/14	4/15	4/16	4/17
駈歩(m)	2000	1800	2400	2400	2400	2400
タイム		14.1-12.9				

※ 中段: 総駈歩距離(駈歩は2, 3本に分けて実施)

下段: スピード調教時の最終2ハロンのタイム

MC 3921180000 2578

個体情報の見方については、2～6ページをご覧ください。装鞍所内の情報開示室にて担当者にお尋ね下さい。

購買時

756 万円(税込)

騎乗供覧タイム

.

.

検査項目	実施日	LH	DDSP	AE	ELE	その他
ノド (内視鏡)	11月6日	1	0	0	0	
	3月15日	1	3	1	0	
	4月19日	—	3	—	DDSPのみ再検査	
	特記事項	調教時、DDSPIによる異常呼吸音を認めることがあります。				

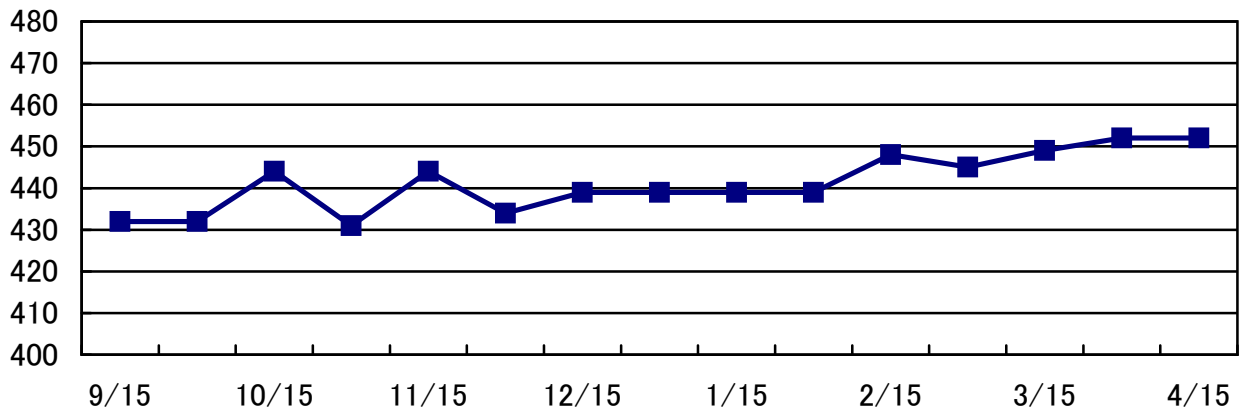
検査項目	検査内容	実施日	検査肢	評価
屈腱 (エコー)	定期検査	3月4日	両前肢	異常なし
	特記事項			

化骨評価	A
(検査時: 25か月齢)	



種子骨評価	左(外/内)	右(内/外)
前肢	1 / 0	0 / 0

体重の推移



日高育成牧場